

DER ERFOLGREICH ERSETZTE MOLAR 14 JAHRE IN FUNKTION



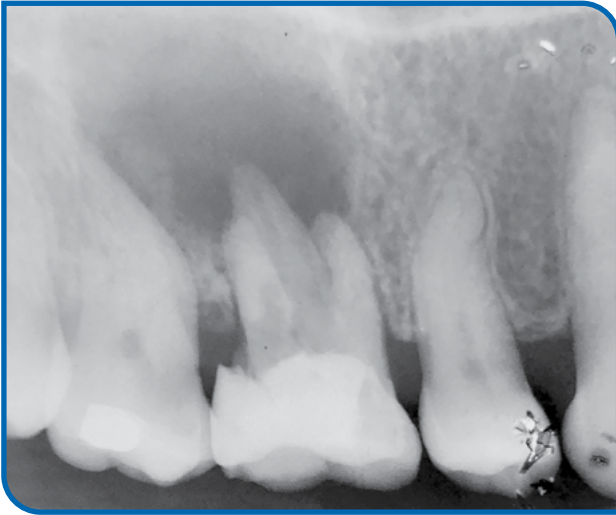
MUDr. Jaroslav Tvrdik
(Tschechien)

- Jaroslav Tvrdik studierte an der Medizinfakultät der Karlsuniversität in Prag.
- Er absolvierte ein Praktikum auf der Intensivstation im Kath. Marienkrankenhaus Hamburg und in der Eppendorfer Staatsklinik.
- In den Jahren 1980–1990 nahm er am regelmäßigen Operationsprogramm der I. Medizinfakultät der Karlsuniversität in Prag unter der Leitung von Prof. MUDr. Jaroslav Toman, DrSc., teil. In den Jahren 1975–1995 arbeitete er als Mund-Kiefer-Gesichtschirurg im Krankenhaus in Prag.
- Er war 20 Jahre Vorsitzender der regionalen Zahnärztekammer für Prag 6.

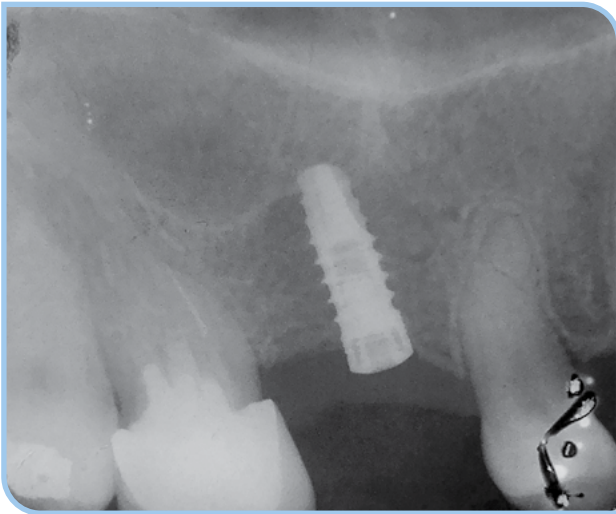
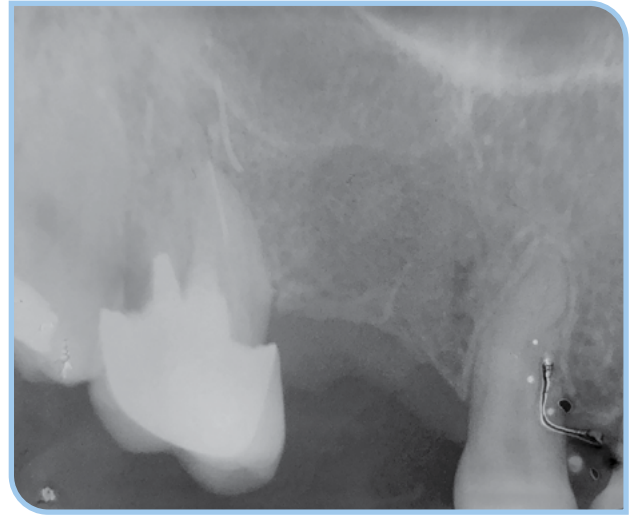
ANAMNESE

Die Patientin stellte sich im Juni 2008 mit Zahnschmerzen in Regio 16 in der Praxis vor. Eine Zyste war auf der Röntgenaufnahme unter dem Zahn 16 sichtbar. Der Zahn wurde extrahiert, die Zyste exkochleiert und die Entzündung ausgeheilt. Das Regio verheilte befriedigend auch ohne Verwendung von Knochenersatzmaterialien. Es konnte ein Implantat IMPLADENT mit Durchmesser von 3,7 mm und in der Länge von 12 mm im Mai 2010 eingesetzt werden. Bei dem letzten Recall im Mai 2024 war das Implantat voll funktionsfähig und das umliegende Gewebe gesund.

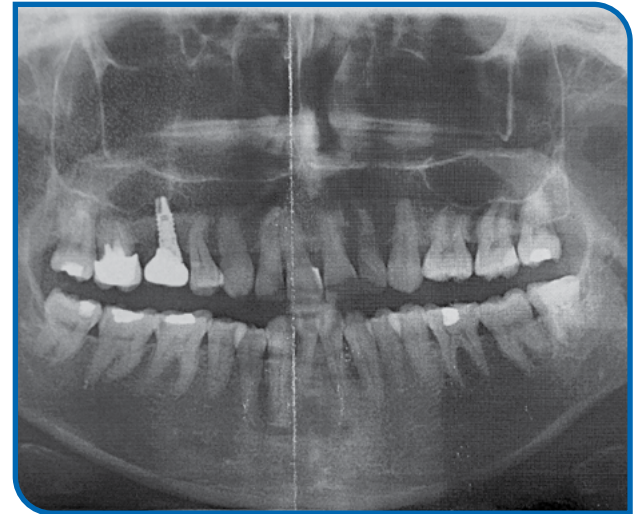
1 Ausgangssituation im Juni 2008. Die Patientin hatte Schmerzen in Regio 16. Eine Zyste unter dem Zahn 16 ist auf der Röntgenaufnahme sichtbar.



2 Der Zahn 16 wurde extrahiert und die Zyste exkochleiert. Die Röntgenaufnahme vom März 2009 nach der Exstirpation der Zyste ohne Verwendung von Knochenersatzmaterialien. Maximale Aufmerksamkeit war dem Erhalt des Periosts gewidmet.



3 Nach dem Einheilen des Raumes wurde im Mai 2010 ein 12mm langes Implantat mit \varnothing 3,7 mm eingesetzt. Die Einheilphase verlief komplikationslos. Es wurde ein Abutment und eine mit Adoro verblendete Metallkrone aufgesetzt.



4 Das letzte Recall wurde im Mai 2024, nach 14 Jahren in Funktion durchgeführt. Ein völlig funktionsfähiges Implantat mit gesunden umliegenden Geweben ist auf der Kontrollaufnahme zu sehen. Subjektiv ohne Beschwerden.